



豊刑一(乙)405号

平成24年8月6日

沖縄県歯科医師会会長 殿

沖縄県豊見城警察署



身元不明死体の歯牙照会依頼について

みだしのことについて、当署管内において身元不明死体が発見されたので、身元割り出しのため、同死体の歯牙照会をお願いします。

記

1 発見日時

平成24年7月29日午前6時30分ころ

2 発見場所

沖縄県那覇市赤嶺1丁目16番地2パークハイツ喜屋武南方約100メートル地点赤嶺緑地内(那覇市上下水道局赤嶺配水池フェンス直近)

3 身元不明死体の特徴

性別 男性

年齢 50～60歳位

身長 156センチ、丸刈りが伸びた白髪交じりの髪型、右耳裏に小指頭面大のいぼ

4 歯牙の状況

別紙写真のとおり

5 発見時の状況

発見者等が、上記日時場所において、お喋りをしながら仮眠をとり、午前30分ころ目が覚めた際、フェンスか前から約8メートル地点先樹木に首を吊って死亡している死者を発見して110番通報したものである。

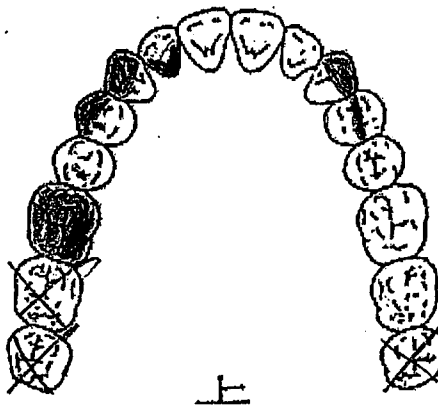
6 本件に関する問い合わせ先

沖縄県豊見城警察署 鑑識係 伊良部一夫

098-850-0110 (内線 391)

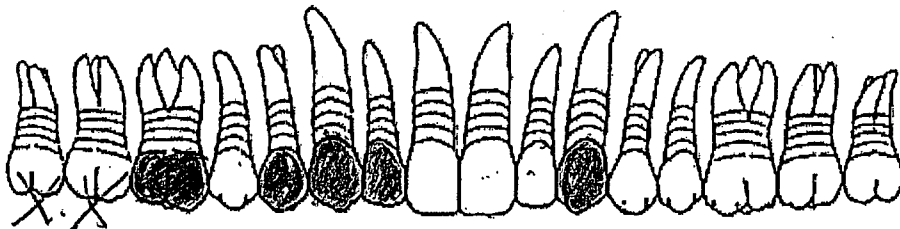


歯欠歯槽膿漏	X	1
治療痕		2
"		3
"		4
健在		5
FCK		6
歯欠歯槽膿漏	X	7
"	X	8



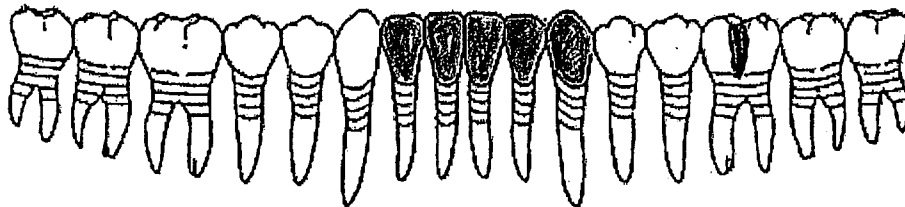
1 歯欠歯槽膿漏
2 "
3 治療痕
4 "
5 健在
6 "
7 "
8 X 歯欠歯槽膿漏

上

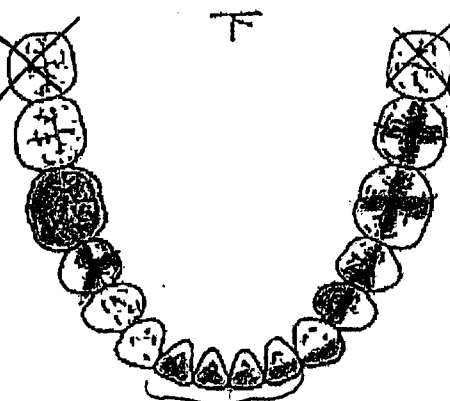


右

左



歯欠歯槽膿漏	X	8
健在		7
FCK		6
咬合面レ-充填		5
健在		4
"		3
別記		2
"		1

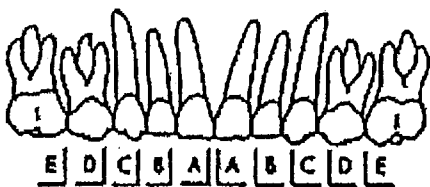


下

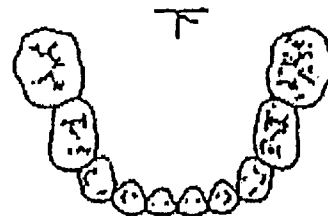
8 X 歯欠歯槽膿漏
7 咬合面レ-充填
6 "
5 "
4 "
3 治療痕
2 別記
1 "

連結前装陶林冠

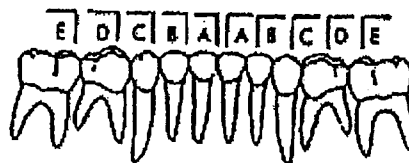小児用



上

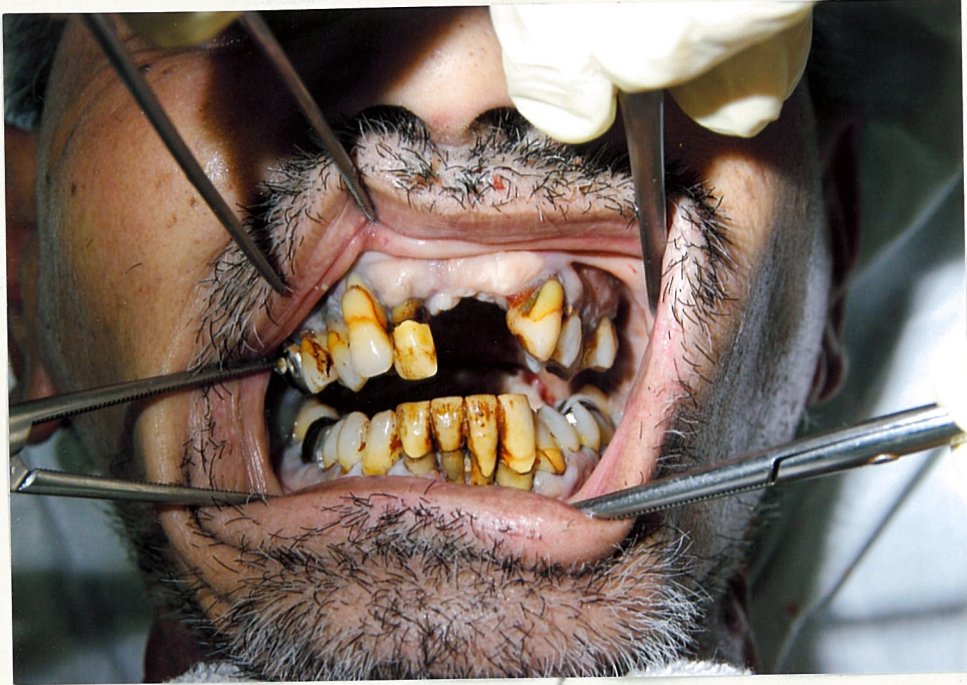

下



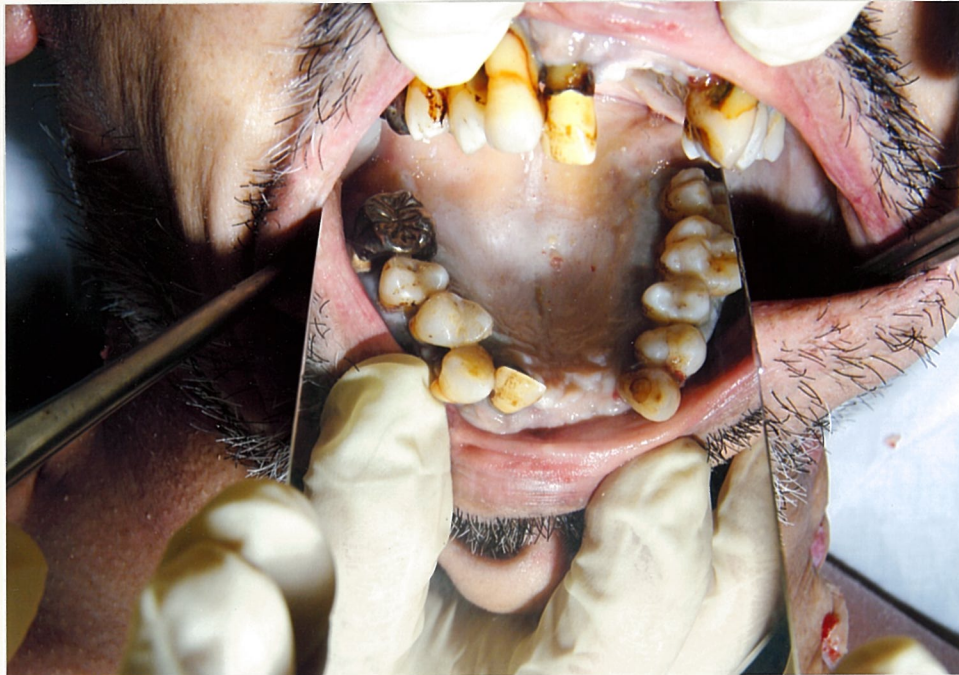死者の前歯牙を撮影

1



死者の上顎歯牙を撮影

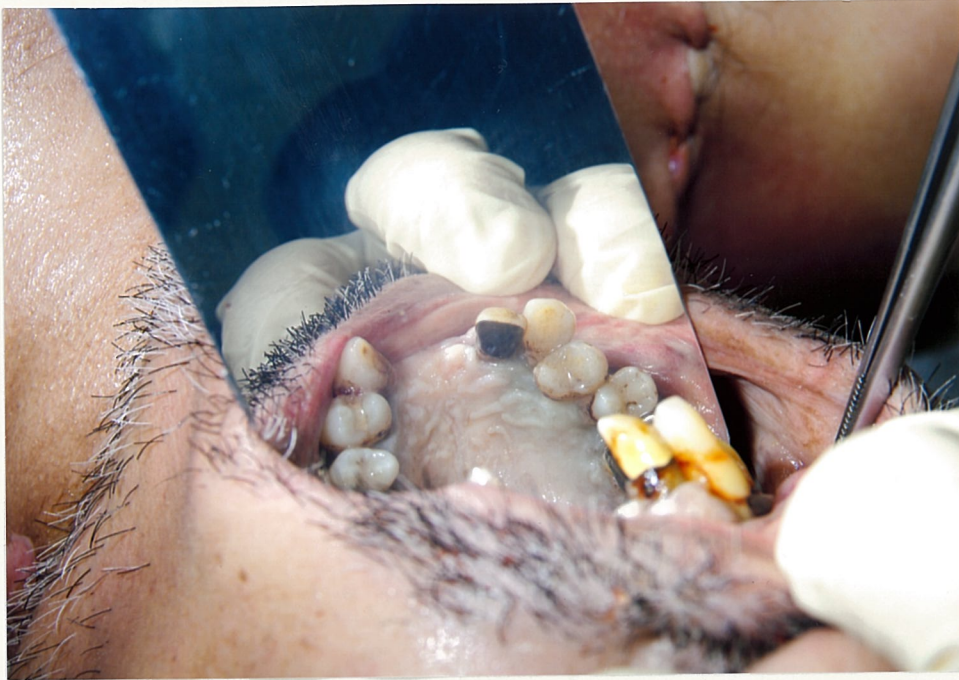2





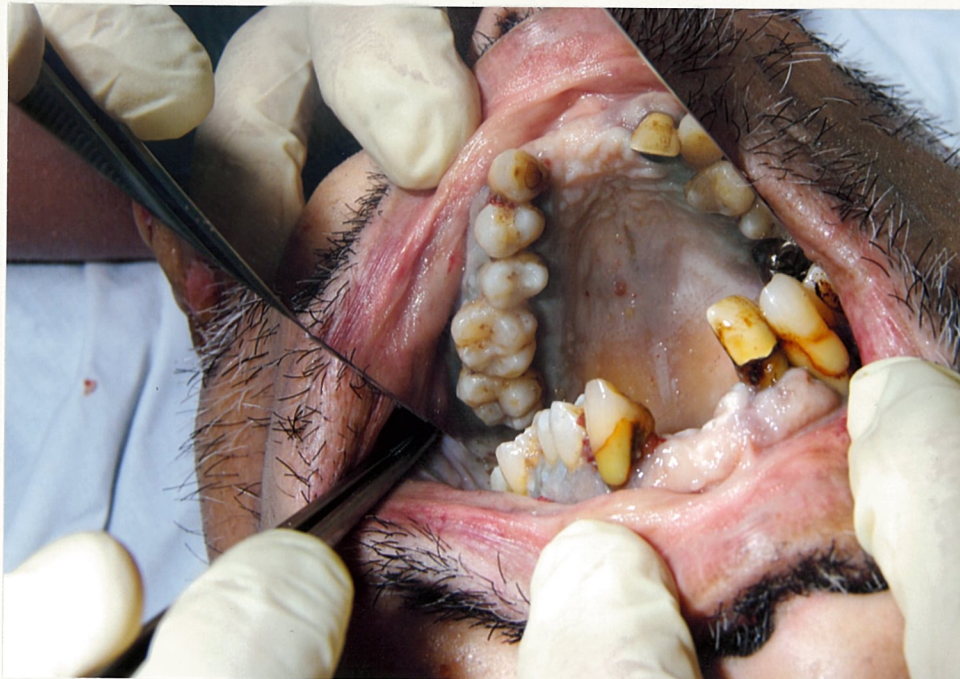前葉に同じく歯牙裏面を撮影

3



上顎左右歯牙を撮影

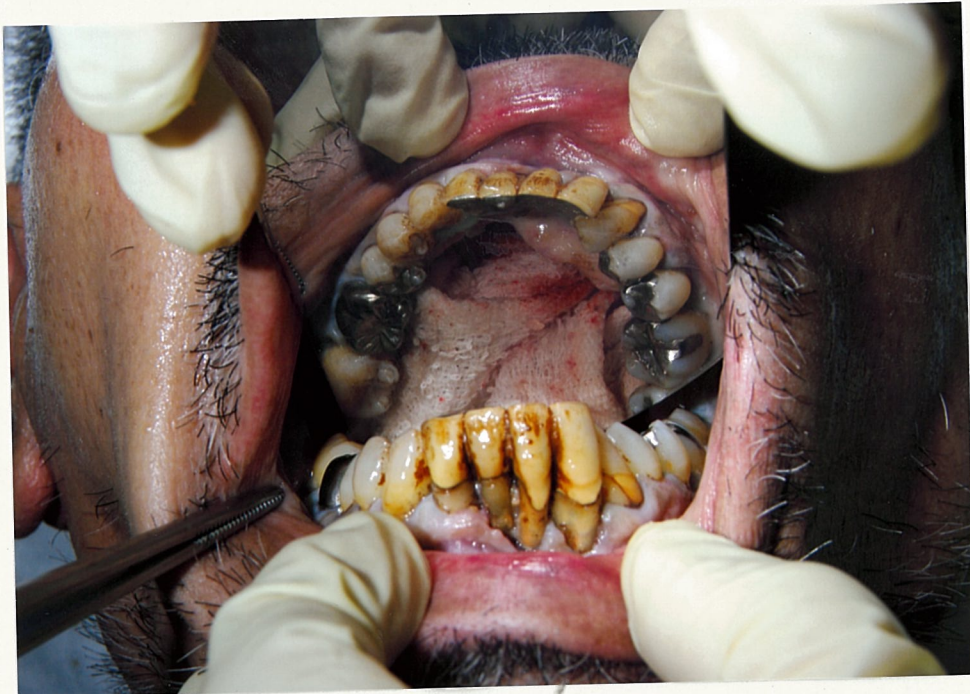4





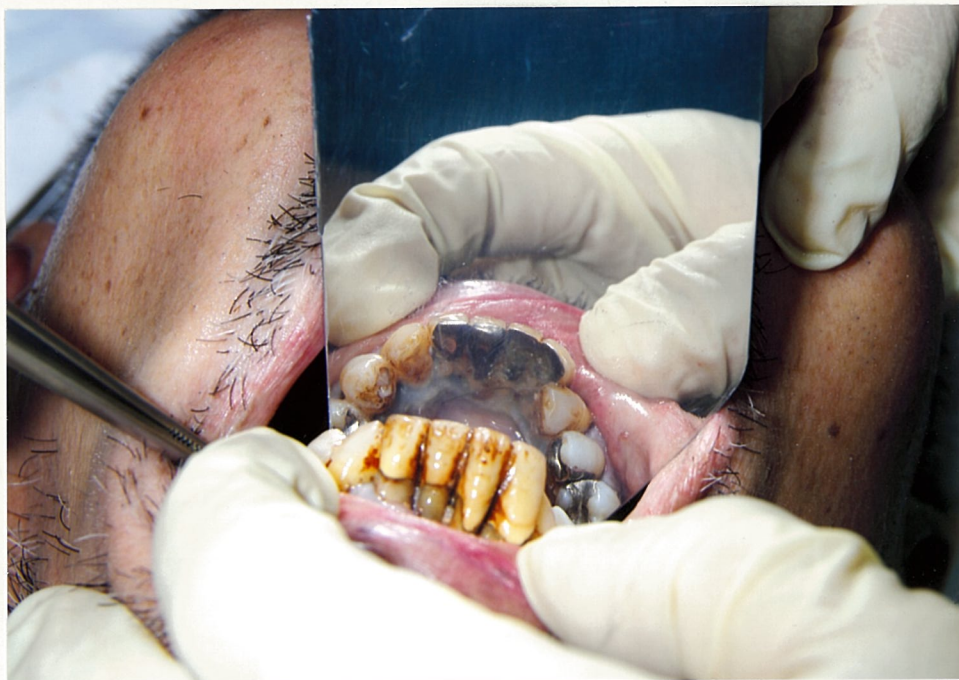下顎歯牙を撮影

5



下顎前歯の裏面を撮影

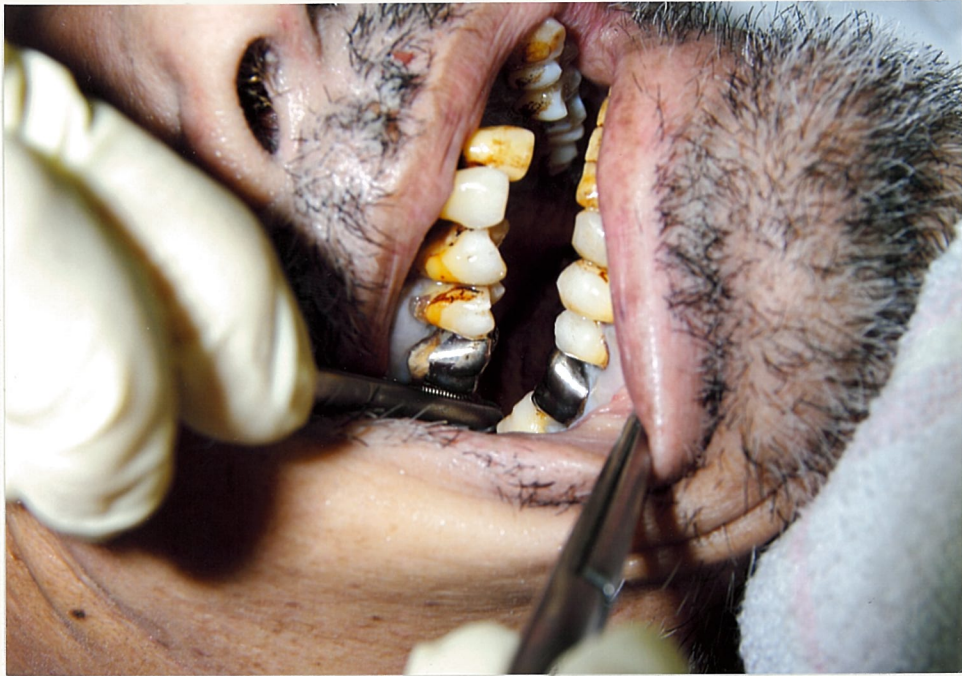6





右側上下歯牙を撮影

7



左側上下歯牙を撮影

8

